

Mișcarea Medicală

LUNARĂ

PUBLICAȚIE MEDICO-CHIRURGICALĂ
REVISTĂ ANALITICĂ ROMÂNEASCĂ

SUMARUL

| | <u>Pag.</u> |
|--|-------------|
| BCU Cluj / Central University Library Cluj | |
| <i>Cronica</i> | 219 |
| Doctorul Charles Laugier 1875-1930 — Necrolog de <i>Docent Dr. M. Cănciulescu</i> | 221 |
| Gomele corneene și Keratita interstițială gomoasă de <i>Dr. Tr. Bendescu-Cluj</i> | 225 |
| Crise astmatice în tuberculosa fibroasă de <i>Dr. Silviu D. Com-Călărași</i> | 236 |
| <i>Sommaire-Inhalt</i> | 218 |

II.

MIȘCAREA MEDICALĂ ROMÂNEASCĂ

A. — ORGANIZAȚIE SANITARĂ

| | |
|---|-----|
| Reflexiuni asupra medicilor primari-directori de spitale și asupra consiliilor medicale spitalicești de <i>Docent Dr. M. Cănciulescu</i> | 237 |
| Din noua lege sanitară și de ocrotire: Partea privitoare la spitale | 244 |

(Urmare pag. II-a cop.)

B — PUBLICAȚIUNI MEDICALE.

| | <u>Pag.</u> |
|---|-------------|
| Revista sanitară militară No. 9 (Sept.) și 12 (Dec.) 1929 | 246 |
| România medicală No. 7, 8, 9 și 10/1930 | 249 |

C. — SOCIETĂȚI ȘTIINȚIFICE

| | |
|---|-----|
| Soc. roumaine de biologie — Sect. București Ședința din 10 Aprilie, 15 Mai, 3 Iunie, 19 Iunie 1930 | 252 |
| Societatea română de dermatologie și sifilografie — București Ședința din 26 Ianuarie 1930 | 255 |

III.

D. — DIVERSE — INFORMAȚIUNI

| | |
|---|-----|
| Pentru preintâmpinarea pletorei medicale — Scrisoare adre- sată către părinți, profesori și școlarii ultimului an de către Prof. Balthazard în numele Confed. sindicatelor medicale franceze | 259 |
| In chestia voiajului medical de Crăciun pe Coasta de Azur de Dr. G. Diamandescu | 260 |

BCU Cluj / Central University Library Cluj

Abonamentul 250 lei pe an
Pentru studenți 150 lei

Redacția: *Dr. M. Cănciulescu*
Str. Egalității 9, Craiova

Administrația: *Col. Dr. G. Diamandescu*
Str. Log. Tăut 11, Craiova

Mișcarea Medicală

L U N A R Ă

PUBLICAȚIE MEDICO-CHIRURGICALA
REVISTĂ ANALITICĂ ROMÂNEASCĂ

Comitet de Patronaj:

Prof. C. Angelescu — Prof. I. Cantacuzino — Prof. C. Daniel
Prof. D. Danielopolu — Prof. D. Gerotă
Prof. C. Levaditi — Prof. I. Nanu-Muscel — Prof. A. Teohari

Director:

Docent D-r M. Cănciulescu

Comitet de Redacție:

Anat. Patologică: Prof. T. Vasiliu.

Bacteriologie: Doc. D. Combiescu —
D. Hess.-Leoneanu.

Cancer: Conf. A. Babeș — Conf. I. Jianu

Chirurgie: Prof. I. Iacobovici — M.
Baculescu-Conf. T. Nasta.

Chimie biologică: V. Ciocâlțeu.

Dermato-Sifilografie: Prof. S. Nicolau
— V. Drăgoescu.

Căi digestive: Doc. Pavel-Conf. Simici

Endocrinologie: Prof. C. Parhon.

Farmacie: D-r. N. Petrescu.

Farm.-Terapeutică: Conf. G. Băltăceanu

Genito-Urinare: Doc. A. Daniel.

Gin.-Obstetrică: Doc. E. Mateescu-I.
— Doc. A. Poenaru.

Infecțioase: Prof. M. Ciuca — Conf.
T. Mironescu.

Laborator clinic: R. Hirsch.

Med. Exper.: S. Nicolau (Inst. Pasteur)

Medicina legală: Conf. M. Kernbach.

Medicina Militară: Gl. A. Vasilescu—
Col. G. Diamandescu.

Neurologie: Doc. St. Drăgănescu —
Conf. D. Paulian.

Nutriție: Doc. I. Daniel — Doc. G.
Litarzeck-Doc. C. Radoslav.

Oftalmologie: Prof. D. Michail.

Pat. Internă: Prof. I. Hațieganu.

Parazitologie: Prof. G. Zotta.

Pediatrie: Prof. M. Manicatide —
Anghel Daniel.

Fizioterapie: Doc. P. Niculescu.

Radiologie: Prof. D. Negru — Doc.
A. Georgescu Doc. E. Lazeanu.

Tuberculoza: Doc. S. Iagnov. — T.
Voiculescu.

Secretar de Redacție: D-r. I. Rosenstein.



SOMMAIRE

Le Dr. Charles Laugier — Necrologue par le Docent Dr. M. Cănciulescu.

Les gommés cornéennes et la Keratite interstitielle gommeuse par le Dr. Tr. Bendescu.

Crises asthmatiques dans la tuberculose fibreuse par le Dr. Silviu D. Conn.

Reflexions sur les médecins-directeurs et sur les conseils médicaux des hôpitaux par le Dr. M. Cănciulescu.

INHALT

Dr. Ch. Laugier: Sein Leben und Werk von Doz. Dr. M. Cănciulescu.

Corneal-gumma und gummosa interstitielle Keratitis von Dr. Tr. Bendescu.

Asthma-Krisen in der fibrösen Tuberculose von Dr. Silviu D. Conn.

Bemerkungen über die Krankenhaus-Direktor-Aerzte und medizinische hospital-Collegium von Doz. Dr. M. Cănciulescu.


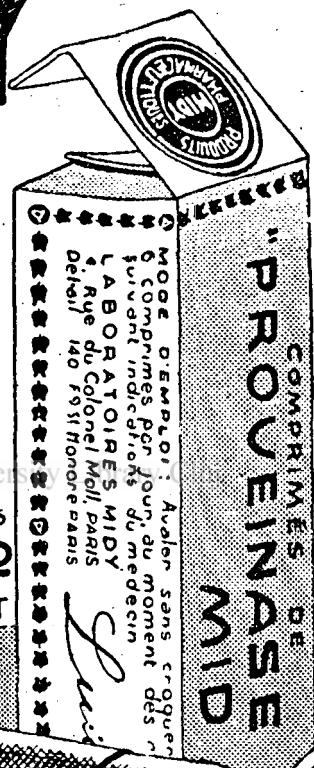
PROVEINASE MIDY

TRAITEMENT INTÉGRAL
DES AFFECTIONS VEINEUSES

BCU Chuj / Central University

LITTÉRATURE ET ÉCHANTILLONS

J. E. BUCUR & CO
8, STR. MECET BUCAREST
IV



VARICES ● PHLEBITES ● ULCÈRES
VARIQUEUX ● HÉMORROIDES
TROUBLES CONGESTIFS DE
LA MÉNopause ET DE LA PUBERTÉ

VIN BRAVAIS

(KOLA, COCA, CACAO, Tannates de
Caféine, Cocaine & Théobromine).

*Cel mai puternic tonic, nutritiv și stimulent în
afecțiunile cardiace, nervoase, anemie, rachitism,
chlorosă, debilitate, convalescență, etc.*

Literatură și eșantioane medicale :

J. E. BUCUR — BUCUREȘTI 4

Strada Mecet No. 8.

OPOTHERAPIA ASOCIATĂ PANGLANDINE

COUTURIEUX

EXTRACT GLANDULAR TOTAL

in capsule keratinisate.

Indicațiuni: *Mixoedemul, infantilismul, acromegalia, gigantismul, la copii.— Obesitate, turburări gastro-intestinale, circulatorie, nervoase, exoftalmie gută, maladia lui Adison, turburări hipofisare, ovariene, senilitate precoce, la adulți.*

LABORATOIRES CH. COUTURIEUX, PARIS

18, Avenue Hoche.

Literatură și eșantioane medicale :

J. E. BUCUR — BUCUREȘTI 4

Strada Mecet No. 8.

CRONICA

Doctorul Ch. Laugier, Fost inspector general sanitar și unul dintre conducătorii virtuți ai corpului medical românesc, moare în vârstă de 55 ani, înainte de a-și fi desăvârșit opera, la care îl chema o experiență personală adâncă, o practică îndelungată și o minte luminată.

Plecat de pe prima treaptă a medicului sanitar rural, urcă una câte una fără a le sări și ajunge curând la ultima treaptă de ascensiune în erarhia periferică sanitară civilă.

Pe unde a trecut a lăsat urme, pentru-că minte constructivă găsea peste tot ceva de făcut și de refăcut.

Inițiază o Școală de agenți sanitari la Craiova, în 1908, și tot restul timpului avizează cum să desăvârșească mai bine pe acești pionieri, de care s-a servit în lupta de combatere și prevenire a boalelor.

Pentru ei scrie Călăuza sanitarului, partea I și a II; precum mai târziu scrie minunate Manuale de igienă pentru uzul școalelor secundare de curs inferior și superior.

Jugulează epidemia de holeră dela Sadova în 1913; și pe cea paludică din Oltenia în 1924, printr-o metodă proprie, căreia i s-a dat numele metoda Dr. Laugier.

Ridică Sanatorii de tuberculoși (Cărbunefști și Leamna); fondează Societăți științifice (Cercul medico-farmaceutic dela Craiova la 1904; Societatea de igienă dela București; Soc. Prietenii Științei la Craiova cu filiale în toată Oltenia și în jurul căreia înființează o tipografie și o universitate liberă); scoate Reviste (Arhivele Olteniei); scrie Opere premiate de Academia română. (Contribuțiuni la medicina empirică în Oltenia), studiază aprofundat organizația noastră sanitară, pe ale cărei lacune le semnaleză, Preconizând cel dintâi la noi necesitatea medicului rural sătesc, (de a cărui înființare trebuie a i se lega numele).

Astfel pregătit — și numai așa — cu acest organizator făcut la școala realităților am fi eșit din faza improvizățiilor și așezarea noastră sanitară s-ar fi așternut pe baze definitive.

Gomele corneene și Keratita interstițială gomoasă sunt puse la punct de D-l Doctor Tr. Bendescu, asistent al clinicei oftalmologice dela Cluj, care își ilustrează lucrarea cu o obs. personală urmărită cu cea mai desăvârșită minuțiozitate.

Crizele de astm observate în cursul unei tuberculoase fibroase de către D-l Dr. Silviu Conn sunt cunoscute, în etiologia astmului Landouzy introducând definitiv noțiunea tuberculozei; deslănțuirea crizelor pare a se face prin fen. de sensibilizare, dictând o reluare de activitate a unui proces localizat și ajutând o predispoziție specială de teren.

În asemenea cazuri este de încercat și o cură de desensibilizare, care nouă într'un caz urmărit de ani de zile ne-a dat rezultate favorabile la un moment dat, când instituisem unic o terapeutică cu antigen metilic, — dar sistarea crizelor n-a fost de lungă durată, cea ce era de așteptat din partea unei boale în care nu se poate obține o imunitate definitivă.

Reflexiuni asupra rolului medicilor directori de spitale și asupra consiliilor medicale spitalicești face D-l Dr. M. Cânciulescu, într'un articol privitor la organizația sanitară a țării noastre statuată prin ultima lege sanitară.

D-sa arată că în trecut așezămintele mari de asistență medicală n-au putut propăși fiind paralizate de inerția acestor conducători, cari pentru motive temeinice nu se puteau bucura de concursul tuturilor factorilor interesați la bunul mers al instituțiunei lor; și expune motivele pentru ce; de asemenea își exprimă încrederea în propășirea în viitor a acestor așezăminte — locuri de refugiu pentru populația suferindă și nevoiașe, sub conducerea consiliilor compuse din toți medicii șefi de secțiuni, a cărora bună-voință și putință trebuie pusă la încercare.


Și pentru-că noua lege continuă a creia acestor favorizați situațiuni privilegiate; pentru-că, în loc să li se dea lor prin textul legii atenția necesară, consiliile medicale de-abia sunt menționate; pentru-că soarta lor va depinde tot de bună voința medicilor directori cari ca și în trecut nu le vor convoca niciodată, — autorul articolului denunță spiritul nefericit al legii în această privință și face propuneri, de cari dacă se va ține seamă la întocmirea regulamentului, intervertirea nenaturală a rolurilor se va restabili: consiliile compuse din mai mulți rămânând să dicteze iar execuția să se facă de către unul singur.

Dr. M. Cânciulescu.

† *D-rul CHARLES LAUGIER*

1875—1930

La 55 ani, în plină desvoltare a facultăților sale excepționale și în mijlocul unei activități intense pe multe terenuri moare D-rul Charles Laugier, inspector general sanitar și șeful serv. sanitar al Directoratului 5 din Craiova.



Născut în 1875, în comuna Cernele-Dolj, a urmat cursurile secundare ale liceului Carol I din Craiova, pe cari le-a terminat în 1892, când se înscrie la fac. de medicină din București, obținând diploma în 1898.

Ca student parcurge filiera spitalicească în calitate de extern timp de 3 ani la Spitalul de copii din București și un an ca intern; alt an și jumătate a funcționat ca intern la Spitalul Mărcuța.

Dintru început a fost atras de partea socială a practicii medicale, de igienă: la 11 Febr. 1900, este numit medic al plășei Oltețu de sus-Romanați; la 1 Oct. acelaș an, este transferat medic al plășii Ocolu-Dolj; la 15 Ian. 1903, este numit medic primar provizor al jud. Gorj; dela 15

Aprilie 1904 până la 1 Aprilie 1905, ocupă un post de subinspector sanitar; în 1905, obține prin concurs locul de medic primar definitiv al jud. Gorj; la 29 Aprilie 1908, este transferat medic primar al jud. Dolj; în 1911, combate epidemia de holeră dela Sadova, iar în 1913, pe cea dela Orhania din Bulgaria; dacă în prima parte a războiului cel mare, ia parte cu formația sa la luptele din Ardeal, dând ajutoare și evacuând bolnavii până sub focul inamicului, în a doua parte îl vedem organizând și conducând spitalul de exantematici dela Socola.

În Ianuarie 1919, este delegat ca inspector general sanitar pentru Oltenia, în Febr. acelaș an fiind numit definitiv în această înaltă funcție erarhică, iar în Ian. 1923, definitivat ca director, șef în ultimul timp, al Reg. I Sanitare, devenită mai în urmă a 5 sanitară.

În aceste succese posturi și întinzându-și raza de acțiune pe măsură ce urca o nouă treaptă, D-rul Laugier a desfășurat o muncă uriașă pe terenul medico-social, servindu-se ca pionier înaintat în combaterea flagelelor de agentul sanitar, pe care și-l desăvârșea în *Scoala de agenți sanitari*, ce a înființat în Craiova în Oct. 1908, iar din medici făcându-și colaboratori, a căror directivă a înțeles să dea și supraveghea la fie-ce moment.

Pentru personalul sanitar ajutător scoate „*Călăuza sanitarului*” partea I și a II-a, care poate servi de călăuză în multe privințe și personalului sanitar mai superior, iar „*Sănătatea în Dolj*” ce face să apară în curând, constituie o monografie de mare înălțime de vederi, care poate da orientări generale celor cari se vor avânta pe acest teren al cercetării și pazei sănătății unui popor.

Depistarea la timp și jugularea pe loc a epidemiilor, înființarea peste tot de posturi și dispensare sanitare, clădirea de noi spitale (printre cari cel dela Strehăia) și desăvârșirea altora (precum cel dela Craiova, Filantropia, din care a făcut o instituțiune spitalicească modernă cu 6 secții de specialitate, consultații gratuite pe specialități, instalație de Röntgen și aparate de fizioterapie), o luptă acerbă pe terenul practic în contra tuberculozei în calitate și de președinte al filialei locale a Soc. de Profilaxie a tuberculozei (transformarea spitalului dela Cărbunești în spital de tubercuși, clădirea sanatoriului dela Leamna, vaccinările noilor născuți cu vaccinul B. C. G. în diferite centre), înfrângerea epidemiei de paludism din Oltenia în 1924, printr'o metodă personală de ordin științific și de organizare sistematică, căreia i s'a dat numele de „*Metoda Dr. Laugier*”, înființarea pentru școli în regiunea sa de posturi de medici școlari, al căror rol l-a înțeles pe deplin, precum de mult văzuse inutilitatea medicului de plasă de până eri, pe care pentru-că nu putea să-l oblige măcar să stea

în plasa sa — ca să-l vadă mai des bolnavii, precum și să-și iscălească mai pe îndelete registrele de prezență odată pe lună la primării — a luptat să-l înlocuiască cu medicul rural, stabilit la sate; și reforma aceasta, de care s'a ținut seamă în noua organizare sanitară, și a cărei paternitate îi revine ca unuia care de mult a vorbit și scris în această direcție, *Crearea acestui medic rural oficial*, care să constituie de aci înainte piatra angulară a protejirii sănătății publice în țara noastră, va lega de veci numele D-rului Laugier de legislația sanitară a țării românești; — toate acestea sunt numai un reflex palid a ceea ce a realizat pe terenul sanitar al Olteniei D-rul Laugier.

Dar D-rul Laugier acționează și în alte direcții, căci dotat cu o cultură adâncă, variată și rafinată, înzestrat cu o minte departe văzătoare și un spirit de organizator fără seamăn, și împins de o inimă caldă, generoasă, a prezentat și alte coarde sensibile ale sufletului său.

După ce luase partea cea mai activă la înființarea aci la Craiova, acum 28 ani, a „*Cercului medico-farmaceutic*”, societate cu scop științific dar și de vădită tendință în viitor a strânge rândurile corpului medical local, D-rul Laugier pune în 1915, bazele Societății „*Prietenii științei*”, la tribuna căreia s-au perindat oamenii de știință și conferențiarilor mai de vază a țării românești și prin ai cărei membrii la rândul ei a stabilit legături sufletești cu diversele Societăți Culturale din Ardeal, precum a înființat și multiple filiale sătești în diferite centre ale Olteniei, centre pe cari le-a dotat cu case de cetire și biblioteci locale; și sub egida acelorași prieteni ai științei, a creat o „*Universitate liberă*” tot aci la Craiova, în timp ce începuse visul fericit al vieții sale de a o vedea înlocuită mai târziu cu o universitate oficială, de stat, națională aci în Oltenia, leagănul românismului, în Craiova, capitala ei culturală; — iar ca să încurajeze publicarea de opere folositoare și să ajute celor, în cari palpita flacăra ideilor înalte și generoase, cași cărturarilor din trecut a înființat o tipografie, „*Tiparul Soc. Prietenilor Științei*”.

Personal scrie *Manuale de igienă* pentru uzul școlilor secundare de curs inferior și superior, dezvoltă o proprie activitate științifică, pe lângă cea didactică, prin publicarea a numeroase articole originale în diferite reviste de specialitate medicală române și străine; colaborează activ la altele, precum „*Mișcarea Medicală*” a noastră prezentând fapte de observație precisă, riguros prinse și adecuat comentate.

Sub imboldul său netăgăduit se pune și bazele *Soc. de igienă din București* și se avizează la scoaterea unei publicațiuni proprii de igienă.

D-rul Laugier a mai întreprins operă de etnograf și

folklorist medical și lucrarea sa „*Contribuțiuni la medicina empirică în Oltenia*”, a fost premiată de Academia Română.

D-rul Laugier a căutat să desgroape tot trecutul glorios al Olteanului — în scopul de a angaja și mai bine prezentul făcând legătura de continuitate pentru viitor — și fondarea acelor „*Archive ale Olteniei*”, trecute în mâinile destoinice ale unui demn continuitor, ar constitui numai ele un titlu de glorie în viața unui om.

Acest nu un simplu prieten sentimental al științei, dar un adevărat om de știință, de știința toată, fără margini îngrădite ci cu orizonturi largi, care a fost cel mai demn reprezentant al regionalismului cultural, care a dovedit efectiv pe teren binefacerile descentralizării; acest animator de energii și organizator de lung temei, dorea să fie și cetățean adevărat într-un oraș gospodărit de cei mai buni fii ai săi strânși cu toții laolaltă, la o parte de competițiunile politice și apetiturile personale; dar aici n-a fost deloc înțeles de localii, cari își atribuiau unii toate drepturile unei lungi așteptări, iar alții își rezervau numai pentru ei toate fericitele perspective dela capătul unei oricât de lungi așteptări.

M-am mărginit a fi prezentat în acest cadru numai pe omul, care a acționat în public și pentru societate și a căruia operă socială demnă de admirat și de invidiat, va putea servi de exemplu de ce poate în viață o minte superioară când, secondată de o inimă generoasă, este pusă în slujba binelui public.

Pe omul particular l-au cunoscut mai puținii, cari simt și mai crud greaua pierdere ce au încercat cu moartea D-rului Laugier; dar și aceste calități personale el le punea în serviciul țării, căci luând contact cu mai toate delegațiile medicale străine și cu trimișii în repetate rânduri ai Ligii Națiunilor, secția higienii, prin experiența sa adâncă și cultura sa superioară ridica prestigiul țării și atrăgea simpatiile unanime.

Însărcinat oficial în Iunie trecut cu conducerea unei atari delegațiuni, cu care a peregrinat în tot coprinsul țării timp de 15 zile, și-a agravat un rău latent, pentru care nu găsea timp a se ocupa îndeajuns, și ca un soldat la post D-rul Laugier a căzut în serviciul patriei.

Cu moartea D-rului Laugier corpul medical românesc pierde pe cel mai autorizat conducător al său de mâine, țara românească pe al doilea al său Carol Davila, de acelaș sânge francez și aceeași contopire românească, Oltenia pe cel mai înalt reprezentant cultural al său, iar Craiova încearcă o pierdere ireparabilă.

Docent Dr. M. Cănculescu

DESENCIN

REMEDIU NOU PER OS

PENTRU

Reducerea succesivă a Tensiunii Arteriale
menajând totodată cordul hipertrofic și cu inclinare
spre decompensațiune.

AMBALAJ ORIGINAL: Tuburi cu 20 tabl. a 0.25 ctgr.

IN ANGINA PECTORALA

ȘI

ARTERIOSCLEROZA

THEOMINAL

(Combinație din teobromină și luminal).

Ameliorare grabnică a simptomelor subiective, efect
regulator de lungă durată asupra sistemului vascular
prin spasmoliza vaselor, în special și asupra arterio-
lelor, reducere promptă a tensiunii.

AMBALAJ ORIGINAL: Tuburi cu 20 comprimate de 0.33 ctgr.



Bayer-Meister-Lucius

SECȚIA FARMACEUTICA — BIROUL ȘTIINȚIFIC

I. G. FARBENINDUSTRIE AKTIENGESELLSCHAFT

LEVERKUSEN a. Rh.

Specimene și literatură gratuit prin representații generali pentru România

„PHARMA”-STUDERUS & Co.

BUCUREȘTI 2, Strada Spiru Haret No. 5.

3

FORME PERFECȚIONATE ALE RENUMITEI DIURETINE



Calcium-Diuretin

Bine suportabil și fără gust alcalin. Complectare prețioasă a acțiunii Theobrominei și acidului Salicylic prin compusul calcaros.

BCU Cluj / Central University Library Cluj

Jod-Calcium-Diuretin

Combinajie a Calcium-Diuretinului cu Jodură de Potasiu. Cu o acțiune deosebită în stări stenocardice și astmatice.

Rhodan-Calcium-Diuretin

În contra hipertensiunii. Ameliorare repede a simptomelor hipertensive subiective.

Tuburi cu 20 tablete.

KNOLL A-G., Fabrică chimice, LUDWIGSHAFEN/RHIN

REPREZENTANȚĂ ȘI DEPOZIT

M. TATARSKI, Str. Isvor 43, BUCUREȘTI VI

MIȘCAREA MEDICALĂ

PUBLICAȚIE MEDICO-CHIRURGICALĂ

Clinica Oftalmologică din Cluj

Prof. Dr. D. Michail

GOMELE CORNEENE ȘI CHERATITA INTERȘTIȚIALA GOMOASA

de

Dr. TR. BENEDESCU

Asistent al clinicii

Căutând să dea o interpretare unor anumite manifestațiuni corneene ale sifilisului, Magni a fost acela, care în 1861 a creiat termenul de gomă corneeană.

Cu toate că de atunci au venit să se adauge pe rând o serie de observațiuni similare, totuș goma corneeană nu are încă un loc sigur și bine precizat în patologia corneei.

Se poate spune chiar, că observațiunile relativ numeroase, publicate în ultimele decenii, unde leziuni corneene, în aparență foarte diferite ca aspect și evoluție, au fost interpretate ca gome, în loc să contribuie la clarificarea problemei, au produs din potrivă o oarecare confuzie și au făcut ca noțiunea gomei corneene să-și piardă tot mai mult din netitatea ei inițială și să fie tot mai rău delimitată față de alte afecțiuni corneene.

Pentru producerea acestui paradox au conlucrat mai mulți factori. Cel mai important este poate lipsa aproape completă de examene isto-patologice ale corneelor afectate. Pe de altă parte progresele considerabile realizate în ultimii 20 de ani pe terenul diagnosticării sifilisului, au făcut să fie atașate etiologiceste acestei maladii o serie de afecțiuni corneene, a căror geneză rămăsese până atunci neclarificată. O parte din aceste alterațiuni sifilitice ale corneei au fost apoi considerate de observatorii lor, din cauza caracterului nodular al leziunilor, uneori poate și din lipsa unei interpretări mai bune, drept gome, deși adeseori se deosebiau desțul de mult ca manifestație clinică.

Dacă există azi numeroși autori, cari tind să înglobeze în cadrul gomelor corneene alterațiuni sifilitice destul de diferite, s-au găsit pe de altă parte alții, cari pe baza unor considerațiuni pur teoretice au tras la îndoială sau au negat chiar că ar putea exista gome corneene.

Sprijinul principal al celorla, cari neagă posibilitatea unor gome corneene îl formează părerea, că la începutul oricărei leziuni gomoase ar exista fenomene vasculare de endo și peri-arterită obliterantă. Cum remarcă însă cu multă dreptate Frese, nu este încă deloc dovedit dacă această endo și peri-arterită este un fenomen primar. Nu există până acuma examene isto-patologice ale gomelor în faza lor de tot incipientă, cari ar putea proba acest lucru.

Nu este deci sigur dacă pentru dezvoltarea unei gome e necesară prezența vaselor.

Posibilitatea unor gome corneene devine astfel plausibilă.

Pentru a evidenția mai bine extrema variațiune a aspectelor, sub cari s-au prezentat leziunile corneene, considerate de observatorii lor ca gome, le voi trece într'o revistă rapidă.

Leziuni gomoase ale corneei au fost descrise atât în legătură cu sifilisul ereditar, cât și cu cel dobândit.

I. Gome corneene datorite sifilisului ereditar.

Ținându-se de clasificare lui Igersheimer, găsim printre așa-zisele forme rare ale Cheratitei parenchimotoase eredosifilitice o variantă numită de Igersheimer: „Cheratită parenchimotoasă nodulară“. Ea debutează cu ivirea unor noduli profunzi miliari, cari apoi se confluează, formând infiltrate mai mari, fără ca să se observe fenomene de ramolire. După această fază de infiltrație, cu condensări nodulare, urmează evoluția clasică a cheratitei parenchimotoase cu vascularizare și rezorbție.

Acești noduli nu sunt deci, decât faza incipientă a unei cheratite parenchimotoase, care își urmează apoi mersul obișnuit.

Vom vedea mai departe, că forma descrisă mai sus are unele analogii cu o altă formă rară datorită sifilisului dobândit, care a fost descrisă de Mauthner sub numele de „cheratită punctată sifilitică“.

În afară de această varietate rară a cheratitei parenchimotoase, unde nodulii aveau un sediu profund, sau mai descris de către Igersheimer și alții o altă varietate, deasemenea rară, unde nodulii aveau un sediu de tot superficial. În decursul unei cheratite parenchimotoase difuze cu debut tipic, apar niște noduli mici, superficiali, sticloși sau gălbui. Asemănarea acestor formațiuni cu flictenele e atât de mare, încât Morax o numește chiar cheratită interstițială „a forme phlykténulaire“. Precum spune însă Morax

însuș, numirea aceasta este falsă, deoarece formațiunile descrise nu sunt flictene. Se deosebesc de flictenele adevărate prin faptul că niciodată nu se ulcerează, nu se vindecă cu alifie galbenă de Mercur și au o durată relativ lungă.

Aceste pseudoflictene nu ar fi după Wicherkiewicz decât niște formațiuni gomoase. Igersheimer nu acceptă această interpretare fără însă a pune alta în loc.

În afară de cele două forme descrise mai sus, la cari condensarea nodulară a infiltratelor era abia schițată, ivindu-se ca un episod trecător în evoluția unei cheratite parenchimotoase difuze, a mai fost publicat de Terson un caz, la care formațiunea nodulară, mai mare și unică, avea un caracter predominant. Iată evoluția acestui caz: Pe o cornee, care suferise înainte cu 4 ani de cheratită parenchimotoasă difuză, se dezvoltă în plin parenchim o formațiune nodulară mare și unică, care bombează atât înainte cât și în spre camera anterioară. Epiteliul deasupra nodulului era intact. Leziunea corneană s'a acompaniat cu irită. După instituirea unui tratament specific intens, nodulul se rezoarbe lăsând o mică opacitate.

Terson mai amintește în articolul său că a observat de 2 ori în decursul unei cheratite interstițiale intense, odată la un singur ochi al unui copil, într'un alt caz la ambii ochi ai unei tinere bolnave, o sfacelare a corneelor, ce amintea ramolirea gomoasă, și care a adus la atrofia ambelor cornee.

Un caz asemănător cu cel descris de Terson a fost publicat de Peters.

O privire de ansamblu peste diferitele forme, sub cari se poate prezenta concentrarea nodulară a infiltratelor corneene în decursul sifilisului ereditar tardiv, ne arată că aproape totdeauna formațiunile nodulare apar într'o legătură mai mult sau mai puțin strânsă cu o cheratită parenchimotoasă difuză tipică.

Astfel nodulii cheratitei parenchimotoase nodulare par a constitui faza inițială a unei cheratite interstițiale, care apoi evoluiază tipic.

Tot așa formațiunile pseudoflictenulare, descrise mai sus, se dezvoltă pe terenul unei cheratite parenchimotoase în plină evoluție.

În aceste două forme, gomele apar ca complicarea unei cheratite parenchimotoase tipice. Putem deci să vorbim în aceste cazuri despre o cheratită interstițială gomoasă.

În cazurile lui Terson și Peters gomele se bucură de o inde-

pendență mai mare, cu toate că și la cazul lui Torson se dezvoltă pe o corneă, care altădată suferise de cheratită parenchimotoasă deci pe o corneă vascularizată.

II. Gome corneene datorite sifilisului dobândit.

Formațiunile nodulare, întâlnite în cursul sifilisului dobândit, prezintă o variațiune a aspectelor poate și mai mare decât cele descrise în capitolul precedent.

Una din aceste variante este cea descrisă de Mauthner sub numele de „cheratită punctată sifilitică“, iar de Hock sub numele de „cheratită interstițială punctiformă specifică. Ea e caracterizată prin opacități circumscrise, cenușii, de mărimea unei gămălii de ac, situate în parenchim și separate de țesut corneean sănătos.

O altă variantă, descrisă de Alexander, diferă de cea dintâi prin irita concomitentă și prin aceea că țesutul corneean e tulburat și printre opacități.

Ambele forme prezintă analogii cu cheratita parenchimotoasă clasică, întrucât au și ele o fază de infiltrație, vascularizație și rezorbție.

Mauthner a considerat infiltrațiunile circumscrise drept gome.

Afară de aceste variante ale unei cheratite parenchimotoase, la cari caracterul nodular era abia schițat, s-au mai descris o serie de cazuri, unde prezența unui depozit plastic bine circumscris, așezat în plin parenchim corneean și simulând un abces, făcea să apară mai justificată această interpretare.

În unele din aceste cazuri gomele s'au dezvoltat pe o corneă care suferise mai înainte de cheratită parenchimotoasă sau în plina ei evoluție (Cosmetatos, Stock).

În altele legătura cu cheratita parenchimotoasă e mai puțin strânsă, predominând aspectul nodular.

Nodulii pot fi mai mari, existând atunci într'un număr redus (Bielschowsky, Vinsonneau, Stock), sau pot fi mici și mai numeroși (Soederlinth, Erdmann).

Și în ce privește evoluția formațiunilor, există deosebiri destul de mari. De foarte multe ori nodulii constituiți din condensarea infiltratelor în interiorul parenchimului corneean, cresc un timp oare care, simulează uneori un abces interlamelar și se resorb apoi, fie spontan, fie în urma tratamentului specific, fără ca să se observe fenomene de rămolire bine precizate și fără ca

epiteliul deasupra lor să prezinte leziuni (Bielschowsky, Rollet și Grandclement, Peters).

S'au descris pe de altă parte o serie de cazuri, unde au fost observate ramoliri pronunțate și unde s'au ivit ulcerațiuni mai mult sau mai puțin întinse, cu eliminarea maselor cazeificate (Peters, Vinsonneau, Erdmann, Stock, Igerheimer, Antonell).

Gomele corneene se pot însoți cu fenomene iriene uneori destul de accentuate și cu ipopion (Bielschowsky, Rollet și Grandclement).

Tratamentul specific pare a avea de cele mai multe ori un efect prompt asupra gomelor corneene.

Se poate vedea din cele expuse, cât de variate ca aspect și evoluție sunt leziunile corneene, cari au fost considerate ca gome.

O privire rapidă peste aceste leziuni nodulare atât de diferite ca manifestare clinică ne arată că dintre formațiunile nodulare, unele au un caracter rezolutiv, pe când altele sunt net destructive, ducând la ulcerațiuni. În fața acestei deosebiri se pune întrebarea, dacă avem dreptul să considerăm absolut toate dintre leziunile descrise drept gome.

Precum se știe, goma este o neoformațiune infecțioasă cu caracter mai mult sau mai puțin circumscris, formată dintr'o îngrămădire de leucocite și celule plasmatiche, care apoi se necrozează, ducând la eliminarea maselor cazeificate.

Având în vedere acest caracter distructiv al gomelor, se pune problema dacă n'ar trebui rezervată numirea de gomă numai pentru leziunile nodulare ale corneei, cari au un mers distructiv, rămânând ca neformațiunile nodulare rezolutive să fie considerate poate ca sifilide papuloase terțiare.

Singurele două cazuri de noduli sifilitici corneeni, examinate la microscop, nu ne ajută nici ele prea mult la elucidarea problemei.

La primul caz examinat de Denarié, s'a găsit la nivelul nodulului o îngrămădire circumscrisă de leucocite așezate în părțile profunde ale parenchimului. Acest nodul a produs o deslipire a descementului și proemina spre camera anterioară.

În cel de al doilea caz descris de Weve s'a găsit un țesut granular bogat vascularizat, edemațiat, în care lipseau fenomene de ramolire. Endoteliile vasculare prezintau tendință spre proliferare. S'au găsit în preparat și 2 spirochete. Weve a considerat neoformațiunea drept papulă.

Numărul prea mic de examinări isto-patologice și starea ac-

tuală a mijloacelor noastre de examinare nu ne permit încă să facem împărțirea leziunilor nodulare al corneei în sifilide gomoase și papuloase. Aceasta cu atât mai mult întrucât se știe că și printre gomele cutanate există forme, unde leziunea inițială a gomei trece din faza inițială de nodul infiltrativ, direct în aceea de organizație fibroasă, fără cazeificare intermediară.

Pe de altă parte, nu știm dacă condițiile speciale de nutriție, ce există în cornee, nu au o influență considerabilă asupra evoluției leziunilor sifilitice.

În fața imposibilității de a găsi în starea actuală a mijloacelor noastre de examinare criterii suficiente pentru o interpretare mai justă a leziunilor nodulare sifilitice ale corneei, ne pare cel mai avantajos de a menține deocamdată termenul de gomă pentru toate leziunile corneene cu caracter nodular, ce sunt datorite sifilisului tardiv.

Această atitudine ne oferă avantajul de a putea încadra o serie de afecțiuni corneene neclasate. Adoptarea termenului de gomă se va face însă numai în sensul unui titlu de clasificare cu caracter provizor.

Să vedem însă, dacă rezumând diversele chipuri, sub cari se prezintă diferitele leziuni descrise ca gome, reușim să găsim unele caractere, cari ar permite așezarea acestor leziuni într'un cadru comun.

Un prim caracter comun al gomelor corneene este acela că ele se ivesc într'o fază tardivă a sifilisului ereditar sau dobândit.

Un alt caracter constant al acestor leziuni este natura lor circumscriasă, luând aspectul unor noduli bine delimitați, ce simulează uneori un abces intralamelar. Mai puțin constantă pare a fi eficacitate tratamentului specific. În afară de aceste caractere comune gomele se pot deosebi mult. Ele se pot desvolta atât pe o cornee vascularizată, în timpul unei cheratite parenchimatoase cât și o cornee în aparență normală.

Nodulii pot fi unici sau mai mulți, mai mari sau mai mici. Și în ce privește profunzimea, la care sunt așezate leziunile, există deosebiri destul de mari. Ele se pot desvolta de tot superficial, în straturile mijlocii sau la nivelul straturilor celor mai profunde ale parenchimului.

Nodulii se pot rezorbi fără să survină o ramolire evidentă sau dinpotrivă fenomenele de necroză se pot evidenția prin ulcerăriuni mai mult sau mai puțin profunde și întinse.

Evoluția gomelor este în general benignă, fără a duce la per-

forarea corneei. După rezorbția infiltratelor rămân de obicei o-pacități definitive.

După ce am schițat tabloul acestei afecțiuni corneene, să vedem dacă nu putem încadra în ele și alte leziuni corneene asemănătoare, ce s'au observat în decursul sifilisului tardiv.

Există de fapt o afecțiune corneeană, descrișă la sfârșitul secolului trecut de Fuchs sub numele de „cheratită pustuliformă profundă“, care prezintă multe analogii cu tabloul schițat mai sus. Observațiuni mai noi au dovedit în mod neîndoios legăturile afecțiunii descrise de Fuchs cu sifilisul și din acest motiv a fost numită de autorii mai noi și abscesul acut metastatic sifilitic al corneei“.

Abscesul sifilitic survine într'o fază tardivă a sifilisului dobândit și are ca și goma un caracter circumscris. Leziunile se localizează în straturile cele mai profunde ale parenchimului sub forma unor infiltrațiuni nodulare, ce simulează un absces. Leziunea corneeană se întovărășește în mod constant cu irită și ipopion. Se discută încă dacă leziunile iriene sunt primare sau secundare.

Abscesul sifilitic evoluiază de obicei rapid în câteva zile și duce de multe ori la alterațiuni grave ale întregului glob. Afecțiunea se lasă influințată spre bine de tratamentul specific.

Vedem că singurul criteriu, care ar deosebi abscesul sifilitic de unele forme ale gomelor este rapiditatea, cu care evoluiază afecțiunea. Deaceia cred că și abscesul sifilitic s'ar putea încadra fără prea multă sforțare printre leziunile gomoase ale corneei.

Mă întreb mai departe, dacă numirea de gomă nu s'ar putea aplica și unor fenomene de condensare ale infiltratelor, ce se observă destul de frecvent în timpul evoluției cheratitelor parenchimatcose difuze, tipice.

Mă gândesc aici la acel fenomen bine cunoscut și des observat la cheratita parenchim. difuză obișnuită, când într'o fază mai înaintată a evoluției, odată cu înaintarea vaselor survine o densificare accentuată a zonelor centrale. Uneori epiteliul prezintă la acest nivel mici defecte.

S'ar putea prea bine să fie și aici vorba despre o formațiune gomoasă.

Evoluția specială a unui caz de cheratită parench., pe care am avut ocaziunea să-l observ în Clinica Oftalmologică din Cluj, mă face să înclin spre această concepție.

Dau în cele ce urmează un extras din foaia de observație a acestui caz.

I. Elvira, elevă, de 13 ani, e primită în Clinică la 3. II. 1930, prezentându-se pentru tulburarea vederii, dureri și lăcrămare la ambii ochi. Boala datează de vre-o 2 luni, debutând cu lăcrămare și fotobie la O. S. De vre-o 2 săptămâni aceleaș fenomene se instalează și la O. D.

Din datele anamnestice erodocolaterale rezultă: Părinții trăiesc. Tatăl fetei ar fi suferit când era de 13 ani de cheratită parenchimatooasă, și a urmat un tratament antisifilitic intens. Mama bolnavei a suferit 3 avorturi. Un copil a fost născut mort la termen, iar 4 copii născuți la termen trăiesc. Dintre aceștia 3, printre cari și bolnava noastră, au suferit scurt timp după naștere de erupțiuni veziculoase pe palme și tălpi. Două dintre surorile bolnavei au suferit de cheratită parenchimatooasă.

Antecedente personale: E al 2-lea copil născut viu. Precum am mai spus, a prezentat scurt timp după naștere erupțiuni veziculoase pe palme și tălpi. În timpul din urmă se plânge de artralгии. Ar fi suferit când era mai mică cu urechile.

Starea generală a bolnavei e relativ bună, surprinde însă culoarea terooasă a pielii la examenul intern nu se constată nimic patologic la nivelul aparatului circulator și respirator. Dinții sunt normali. Reacția Wasserman din sânge e intens pozitivă.

Starea oculară la intrarea în Clinică:

O. D. Blefarospazm, lăcrămare, injecție pericheratică intensă. Corneea prezintă în totalitatea sa o tulburare difuză. În cadranul supero-temporal al corneei infiltratele sunt mai condensate, formând aici un disc mai opac de mărimea unui bob de porumb. Centrul corneei prezintă câteva opacități punctiforme. Există un început de vascularizare profundă în zonele periferice ale corneei. Irisul și pupila nu se pot vedea prea bine. Tensiunea intraoculară e normală.

La examenul biomicroscopic al corneei cu ajutorul lămpii cu crăpătură a lui Gullstrand, se constată, că placa infiltrativă descrisă mai sus, ocupă toată grosimea parenchimului.

O. S. Blefarospazm, lăcrămare, injecție pericheratică intensă. Corneea este puternic vascularizată la periferie cu vase profunde și drepte. În partea centrală a corneei există o infiltrație masivă, discoidală, de culoare cenușie, proeminentă peste nivelul corneei cu tendință conică. În centrul acestui nodul infiltrativ există o ulceratie crateriformă, cu marginele bine delimitate și de dimensiunea unui bob de mei. La nivelul zonei de infiltrație vascularizația e redusă. Alte detalii nu se pot vedea. Ochiul e ipotonic.

Pe baza acestor constatări, d-l Prof. Michail, Directorul Clinicei, pune diagnosticul de: Cheratită parenchimatooasă profundă, în evoluție la O. D. și gomă corneeană ulcerată la O. S.

Imediat după intrarea în clinică a bolnavei, se institue un tratament general energetic cu injecțiuni de neosalvarsan. În acelaș timp primește și un tratament local intens cu picături fierbinți, dionină, atropină, termofor.

După 3 zile de tratament, ulceratia din vârful nodulului infiltrativ de pe corneea stângă se epitelizează. În curând vasele invadează și centrul corneei stângi. Nodulul din centrul ei se turtește tot mai mult. Incepe apoi dela periferie clarificarea corneei și atrofia vaselor. Blefarospazmul și fotofobia cedează. Ochiul stâng rămâne apoi complet liniștit până la esirea bolnavei din clinică. În momentul esirei corneea s'a clarificat mult în zonele periferice, rămânând o opacitate centrală sifidie.

În timp ce ochiul stâng, la care procesul corneean își ajunsese apogeul în momentul intrării în clinică, se liniștește tot mai mult, asistăm aproape dela început la evoluția procesului parenchimos dela ochiul drept, evoluție care reproduce aproape identic aspectul leziunilor observate la ochiul stâng.

Iată evoluția procesului dela corneea dreaptă: În primele 3 săptămâni în cari primește un tratament general și local intens, blefarospazmul și lăcrămarea se atenuiază și corneea se vascularizează cu vase profunde și drepte. În momentul, când vasele au ajuns în vecinătatea discului de infiltrație din cadranul superotemporal, opacitatea acestui disc devine tot mai deasă și asistăm la dezvoltarea unui nodul, care începe să proemine peste nivelul corneei, ajungând la dimensiunile unui bob de mei. În același timp ochiul devine hipertensiv. Se înlocuiește deci atropina cu pilocarpină și ezerină.

Examinând în timpul acesta corneea, la aparatul lui Gullstrand, se constată că la nivelul nodulului parenchimosul e infiltrat în toată grosimea sa.

Timp de câteva zile caracterul nodular al infiltrației din cadranul superotemporal se accentuează tot mai mult.

La 8. II. bolnava se plânge că a avut peste noapte dureri la ochiul drept.

La examenul obiectiv se constată că ochiul drept e mai congestionat și mai iritat decât în zilele precedente. Examinând corneea, se constată că nodulul infiltrativ din cadranul supero-temporal s'a erodat la suprafață.

În ziua următoare eroziunea se adâncește, luând un aspect crateriform, cu marginile regulate. La microscopul corneean se văd imediat îndărătul placardului infiltrativ puncte mari de descemetită.

Peste 3 zile ulcerul s'a epitalizat, iar vasele au înaintat și au invadat zona, care fusese ulcerată. Odată cu cicatrizarea ulcerului fenomenele subiective se atenuiază.

Timp de vr'o două săptămâni vascularizarea corneei înaintază tot mai mult spre centru, iar nodulul, care se ulcerase se turtește aproape complect. Ochiul, care până acuma fusese hipertensiv, nu numai că-și revine la tensiunea normală, dar începe să prezinte chiar o ipotonie accentuată.

Odată cu înaintarea vascularizației spre centrul corneei în această zonă centrală încă nevascularizată se produce o condensare a infiltratelor, dezvoltându-se în curând un nodul proeminent, ce se aseamănă perfect cu nodulul, care se dezvoltase în cadranul supero-temporal.

În 19. III. nodulul se exulcerează. În același timp există fenomene dureroase și reacționale accentuate. Peste două zile ulcerarea e epitelizată și vascularizată. Ochiul se liniștește apoi și vasele încep să se atrofieze.

Când, în 28. III. bolnava părăsește clinica, ambele cornee sunt pe calea unei clarificări rapide.

Recapitulând evoluția acestui caz, putem spune: O bolnavă de 13 ani, erodosifilitică, se prezintă pentru afecțiunii corneene la ambii ochi. Corneea stângă cea dintâi afectată e vascularizată profund la periferie și prezintă în centrul ei o neoformațiune nodulară, ulcerată. Ulcerarea se cicatrizează în curând, ochiul se liniștește apoi și corneea începe să se clarifice.

Corneea dreaptă prezintă la intrare o cheratită parenchimosă.

toasă profundă. Intr'o fază destul de înaintată a acestei afecțiuni se dezvoltă pe rând, în scurt interval, unul de altul doi noduli proeminenți, cari apoi se ulcerează. Ulcerațiile relativ profunde se epitelizează într'un timp de 2—3 zile. Procesul cornean e întovărășit de fenomene iridociclitice, cu accese de iper și ipotensiune. După epitelizarea ulcerățiilor ochiul se liniștește iar corneea se clarifică.

Cum s'ar putea interpreta evoluția atât de bogată în peripecii a acestui caz? Caracterul evident nodular și circumscris cu tendința distructivă al infiltratelor descrise, ne face să le clasăm printre leziunile gomoase. Posibilitatea unor leziuni flictenulare poate fi eliminată cu siguranță ținând cont de durata relativ lungă a desvoltării, ce au avut formațiunile nodulare.

În cazul nostru aceste gome s'au desvoltat și au evoluat în plina evoluție a unei cheratite parenchimatoase. A fost deci vorba despre o „cheratită interstițială gomoasă ulcerată“.

Cazul se asemănă ca evoluție cu cazurile descrise de Cosmetatos și Vinsonneau, deosebindu-se totuș de ele, prin faptul că acolo sau desvoltat leziunile gomoase pe terenul unui sifilis dobândit, pe când la cazul nostru a fost vorba despre un sifilis ereditar.

Ceace merită să fie remarcat în legătură cu cazul nostru, este ineficacitatea complectă a tratamentului specific față de leziunile gomoase. Ele sau desvoltat și au evaluat nestingherit, cu toate că bolnava a urmat în tot timpul un tratament general asupra gomelor observate de noi, este însă contrarie părerii majorității autorilor, după cari gomele corneene ar reacționa prompt intens. Această ineficacitate terapeutică a tratamentului specific la tratamentul antisifilitic.

Cauza acestei deosebiri ar putea fi următoarea: Cele mai multe dintre leziunile gomoase observate până acuma erau datorite sifilisului dobândit.

Se știe însă că leziunile corneene datorite sifilisului dobândit sunt în general cu mult mai ușor influențate de tratamentul specific decât cele eredosifilitice.

Este foarte probabil că ineficacitatea tratamentului specific la cazul nostru să fie datorită faptului că leziunile s'au desvoltat pe un teren eredosifilitic.

În cazul nostru diagnosticul de gomă s'a impus prin aspectul evident nodular și evoluția distructivă a leziunilor.

Leziuni gomoase atât de tipice, ca în cazul de față sunt destul de rare.

Printre 205 cazuri de cheratită parenchimatoasă câte s'au perindat în ultimii 10 ani prin clinica noastră, e singurul caz, care a prezentat o degenerescență gomoasă atât de evidentă.

Am putut însă observa relativ frecvent într'o fază mai înaintată a cheratitelor parench. în momentul când vascularizația era pe punctul de a învada centrul o îngroșare accentuată a infiltratelor în zona centrală a corneei și uneori mici defecte epiteliale.

Ne punem întrebarea dacă aceste fenomene n'ar trebui considerate drept o tendință spre a forma gome, deosebindu-se de cazul descris mai sus numai prin intensitatea fenomenelor.

SIROPUL
NEUROTONIC
GHEORGHIU

TONICUL NERVILOR ȘI AL MUȘCHILOR

APROBAT DE
 MINISTERUL SĂNĂTĂȚII
 cu No. 16.091 1929 conform Jurnalului Consiliului Sanitar Superior
 din 23 Martie 1929

INDICAȚIUNI TERAPEUTICE:
*Surmenaj intelectual, fizic și moral, Anemie,
 Melancolie, Timiditate, Neurastenție, Impotență, etc.*

TONIC și APERITIV
 CONȚINUTUL 200 C. M. C.

DEPOZIT
FARMACIA ȘTEFAN GHEORGHIU

CRAIOVA — JUSTIȚIEI, 32 TELEFON 814

CRIZE ASTMATICE IN TUBERCULOZA FIBROASA

de

Dr. SYLVIU D. CONN

(Călărași-Ialomița)

Obs. I. In August 1929, am fost chemat la o bolnavă în vârstă între 25—28 ani, pentru crize de astm, repetate în cursul aceleiași zile. Aceste crize, povestește bolnava, le are de mai mulți ani. N'au scăzut în intensitate, ba dimpotrivă s'au accentuat până la paroxism.

A consultat nenumărați medici, și aproape toți s'au oprit asupra pulmonului pe care-l socoteau afectat, neprecizând bine înțeles, nici valoarea, nici gradul acelei leziuni în raport cu terapeutică indicată.

Cu toate tratamentele prescrise, situația nu părea deloc ameliorată.

Nu se putea face nici o legătură între apariția crizelor și vreun fapt divers al zilei. Apăreau la cea mai mică mișcare, pe când mișcările obositoare pe care le făcea în anumite zile, nu erau în stare a le provoca. Nu există nici un singur punct de reper întru aranjarea vieții acestei paciente, punând-o la adăpost de extenuantele crize.

Și atunci se produce o deviație de diagnostic: Insuficiență ovariană și aerofagie, fu cel de-al doilea diagnostic, cu care se justifică situația bolnavei.

De fapt bolnava e o menstruată normală și ea dată a apariției, durată și ca regularitate.

Medicamente cu efetonină, adrenalină în fiole a $\frac{1}{4}$ — $\frac{1}{2}$ —1 miligr. ser Häckel, ser desensibilizant Dr. Canntonet, cari la început jugulau pentru câteva ore criza, deveniau ameliorante, fără a o mai putea jugula.

Ținând seamă de cele 3 cazuri descrise de Prof. Landouzy, de crize astmatice în urma unei tuberculoze fibroase, iar Prof. Aschoff, cu școala lui, au conchis că e vorba de un nodul calificat undeva în pulmon, (afectul primitiv), care după dânsii e considerat nu numai ca o spină iritativă, dar și ca o poartă de intrare a infecției, am socotit că mă găsesec în fața unui asemenea caz, mai ales că pacienta e destul de debilă, și pe deasupra are un întreg cortegiu simptomatic pulmonar, care vine în sprijinul aserțiunii noastre.

Examinarea ei amănunțită, relatată la foile radioscopice și la analizele sângelui, conchidea la o revedere a activității pulmonare, care era în deficiență, și la o îndepărtare, sau cel puțin o apreciere mai puțin netă a insuf. ovariene și aerofagiei, care în alt caz ar fi putut prea bine coexista.

Obs. II. Pacienta, D-ra P. — de ani 25-28 — vine în cabinetul meu în dimineața zilei de 29 August, după o noapte de interminabile crize, pentru a fi examinată, în lipsa medicului curant, plecat din localitate.

Îmi povestește cu un lux de amănunte, tratamentele urmate și falimentul fiecărui tratament, după un timp relativ scurt.

Antec. heredo-colaterale: Nimic important după spusele bolnavei.

Antec. personale. Nici o maladie infecto-contagioasă. O veche bronșitică.

Istoricul maladiei: De 4 ani a observat că respirația îi devenea grea, simția nevoia de aer, și nu-și putea găsi loc, până când se calma, ca din nou să apară acel greu respirator.

Boala a început cu o tuse quintooasă, care ajungea până la vomitare. Tusea începea exact la ora 12 din noapte, și revenea a doua noapte, la aceeași oră. Alarmată, consultă diferiți medici, cari îi indică un loc de repauz, când marea, când muntele.

Un confrate, socotind prea bine că ar putea fi vorba de crize astmatice, în urma unor polipi nazali, o îndreaptă către un specialist.

În 1926, suferă prima polipotomie, făcută de D-l Dr. Costiniu.

În 1927, suferă a doua polipotomie — urmată de o hemoragie în masă, făcută de D-l Dr. Doc. Tețu.

În 1927, D-l Col. Dr. Brătescu, îi face o amigdalectomie dreaptă. De atunci și până azi, la locul amigdalei extirpate, simte o jenă, și parcă de acolo ar porni criza — sunt vorbele pacientei.

După operația ultimă, crizele au început a se îndeși, însoțite de dureri frontale, urticarie, o eczemă aproape lichenoidă a mâinilor (reg. dorsală), ușoară exoftalmie.

Radioscopiile făcute arată:

Dr. Severeanu: din 22. II. 1926.

Hipertrofia ganglionilor hilari. Bronchiile mari ale pulmonului drept, opace. Mici focare diseminate de peribronchite. Congestia parenchimului pulmonar al vârfului drept. Aerofagie foarte pronunțată.

(ss) Dr. Severeanu.

Radiografia II din 1927, Spitalul „Regina Elisabeta”.

Mărire foarte pronunțată a ganglionilor hilari ai pulmonului drept, cu ramificații în evantai, mai ales în spre bază, unde câmpul pleuro-pulmonar apare fin și discret înțecat într'un punct.

(ss) Medic Cpt. Dr. O Ionescu.

Radiografia din 1927, făcută de d-l Dr. Diaconescu, arată:

Scleroza pulmonară dr.

Fiind în Sanatoriu i s'a făcut și un examen al sângelui, pentru eozinofilie.

Formula leucocitară: Polinucleare neutrofile 85%, eozinofile 3%, mononari și mezo. 10%, limfocite 1%.

(ss) Dr. Cpt. Obogeanu.

În timp ce-mi povestea acestea, am putut asista la o criză care s'a continuat 3 zile și 3 nopți în șir cu mici întreruperi.

Fața i s'a învinețit jugularele turgescence, ochii exoftalmiați, neliniște dispnee, tiraj supra sternal, tuse quintooasă, fără expectorație.

I-am făcut o injecție cu 1/2 miligr. de adrenalină, după care s'a calmat.

În seara aceleiași zile, am revăzut-o. Criza începuse în plin somn, criză

de un dramatism exagerat astmatic, și a continuat până la 2 după miezul nopții.

Și așa o duce din 1926. — De la începutul lui 1930 i se pare că acele crize interminabile și istovitoare nu se mai repetă așa de des, sunt mai palide ca intensitate, și mai ușor accesibile adrenalinei. Dar totuși din când în când, îi apare o criză mare, a cărei apariție nu o poate reporta niciunei străfări, de natură de a putea evidenția o criză așa mare.

Starea prezentă. Bolnava cu un mers sacalat, încet, are o ușoară exoftalmic, slabă ca aspect, cu nările veșnic umflate și cu o ușoară dispnee la cel mai mic efort.

Pulmon: Pleurita vârfului drept, cu o ușoară matite a vârfului; rauri fine, persistente.

La baza pulmonului drept, o submatitate accentuată.

Respirația aspră, frecături la baza dreaptă. Torace globulos.

Cord: tachicardie intermitentă.

Splina: percutabilă.

Ficat și restul organelor, nimic anormal.

Reflexele normale.

Ts. Mx 10 Mn 6. (cu Vaquez-Laubry).

Discuția cazului:

Această bolnavă — văzută în repetate rânduri — prezenta polipi nazali, cari au fost extirpați. Ipoteza astmului de origină polipoasă, se poate deci elimina. Ceeace este destul de interesant la această bolnavă, e adenopathia tracheobronșică cu ramificații înspre baza și cu acea încețare discretă într'un punct la baza pulmonului drept, care este semnul unei localizări tuberculoase vindecate.

În orice caz, deși terenul trebuie ținut în considerație, la fel poate și secrețiunile interne care au rol în determinismul acceselor de astm, totuși adenopathia tracheobronșică și acea încețare fină într'un punct la baza pulmonului drept, sunt semnele hotărâtoare ale unei tuberculoze pulmonare cicatrizate.

Faptul că, Cordier, Blechman, Cernah, atribue diminuarea acceselor în durată, și apariția lor nejustificată cu nimic evoluției terminale a unei tbc. fibroase, ne face să ne asociem părerilor lor, și să considerăm, că acel nodul și-a isprăvit evoluția, s'a localizat, — și numai din când în când o ușoară deviere de la normalul impus de situația pathologică a pulmonului, (o muncă în aer confinat — cum e cazul — sau alte cauze), poate redeștepta criza, care e de mai scurtă durată, mai puțin dramatică.

Ar fi interesantă totuși o radiografie nouă, pentru a vedea actuala situație pulmonară.